

**CLINICAL CASE**

## **Cutaneous lymphoma of the tarsus in a cat - case study**

### **Linfoma cutáneo tarsal en gato – estudio de caso**

Oscar Sierra M<sup>1\*</sup> M.Sc, Rafaela Viéra<sup>2</sup> M.Sc, Marília Ferreira<sup>2</sup> M.Sc, Ana Pascoli<sup>2</sup> M.Sc, Nazilton Reis<sup>2</sup> M.Sc, Paulo Jark<sup>1</sup> M.Sc, Giovanni Vargas-Hernandez<sup>1</sup> M.Sc, Mirela Tinucci-Costa<sup>1</sup> Ph.D, Andriago De Nardi<sup>2</sup> Ph.D, Sabryna Calazans<sup>1</sup> Ph.D.

<sup>1</sup>Universidade Estadual Paulista Câmpus Jaboticabal-UNESP, Departamento de Medicina Veterinaria, Facultad de Ciencias Agropecuarias, Via de Acceso Prof. Paulo Donato Castellane s/n, Jaboticabal, SP 14884-900, Brazil. <sup>2</sup>Universidade Estadual Paulista Câmpus Jaboticabal-UNESP, Departamento de Cirugía Veterinaria. Facultad de Ciencias Agropecuarias, Via de Acceso Prof. Paulo Donato Castellane s/n, Jaboticabal, SP 14884-900, Brazil. \*Correspondence: [osirra@hotmail.com](mailto:osirra@hotmail.com).

Received: June 2016; Accepted: October 2016.

#### **ABSTRACT**

Lymphoma is the most common lymphoproliferative disorder in cats. Cutaneous lymphoma, however, is a rare form of extranodal lymphoma. Recently, several cutaneous lymphomas at the tarsal region have been reported in cats. As it differs clinically and histopathologically from the common cutaneous lymphoma, it was denominated cutaneous tarsal lymphoma. The present study describes the case of a 13-year-old male domestic longhair cat that presented with a subcutaneous mass, of 30-days evolution, at the tarsal region of the right pelvic limb. Histopathology analysis showed malignant neoplasia of round cells, morphologically suggestive of large cell lymphoma. Immunohistochemistry confirmed the diagnosis of B-immunoblastic lymphoma. Patient was treated with lomustine, and prednisolone with an overall survival time of 2.1 months. The aggressiveness of this feline lymphoma reinforces the need for further studies to understand better the disease progression and to establish improved therapeutic protocols that can increase survival time and improve quality of life of these patients.

**Keywords:** Feline, lomustine, metastasis, neoplasm (*Source: DeCS*).

#### **RESUMEN**

El linfoma representa la enfermedad linfoproliferativa más frecuente en gatos. Sin embargo, el linfoma cutáneo es una rara forma de linfoma extranodal. Recientemente, el linfoma cutáneo se reportó localizado en el tarso. Tanto clínica como histopatológicamente, esta forma difiere de la forma cutánea típica, y se denominó linfoma tarsal felino. Este estudio describe el caso de un gato, doméstico de pelo largo, 13 años de edad con una masa subcutánea, de 30 días de evolución en la región tarsal del miembro pélvico derecho. La histopatología reveló neoplasia de células redondas, sugestiva de linfoma de células grandes. La inmunohistoquímica confirmó el diagnóstico de linfoma inmunoblástico de células B. El tratamiento realizado fue lomustina y prednisolona con tiempo de supervivencia de 2,1 meses. La agresividad de este linfoma, refuerza la necesidad de estudios para entender su curso y mejorar protocolos terapéuticos que incrementen tanto la supervivencia como la calidad de vida para estos pacientes.

**Palabras clave:** Felino, lomustina, metástasis, neoplasia (*Fuente: DeSC*).

## INTRODUCTION

Lymphoma is the most common lymphoproliferative disorder in cats, representing 50 to 90% of all haematopoietic neoplasias. However, cutaneous lymphoma is rare, occurring in 0.2 to 1.7% of cats and corresponding to only 4.5% of all extranodal lymphomas (1).

Clinically, the lesions can be solitary, multifocal or diffuse and are often described as alopecic plaques with the presence of erythema, crust or papules (2,3). Feline cutaneous tarsal lymphoma (FCTL) corresponds to an uncommon manifestation presented as a subcutaneous mass located in the tarsal region (4).

Feline cutaneous lymphoma has been described as non-epitheliotropic and predominantly of T-cell origin; however, descriptions of FCTL suggest that this form is non-epitheliotropic, high-grade and of B-cell origin in the majority of cases (2-4). Burr et al (4) reported the average survival of FCTL to be 6.3 months and only 4% to be above 1 year, highlighting the aggressiveness of this disorder.

The aim of this study was to report the first case of FCTL in Brazil and to describe the clinical signs, diagnostic procedure and therapeutic effect using lomustine and prednisolone of this rare and aggressive form of cutaneous lymphoma in cats.

## PATIENT EXAMINATION

**Anamnesis.** A 13-year-old, sexually intact, male, Domestic Longhair cat was admitted with a subcutaneous mass of 30 days progression at the tarsal region of its right hind limb. Pain was evident at palpation and the owner reported claudication, sporadic vomiting and weight loss. Previous cytology analysis suggested round cell neoplasia.

**Clinical findings.** The mass was adhered, soft, alopecic and ulcerated, measuring approx. 5 x 4 cm (Figure 1). An enlargement of the right popliteal lymph node and low body condition score (3/9) were also observed. Physiological values were within normal parameters for the species.

**Diagnosics aids used.** For systemic evaluation and tumor staging we performed haemogram, serum biochemical profile (creatinine, alanine aminotransferase [ALT], alkaline phosphatase), urinalysis and imaging (thoracic radiography in three views, laterolateral and craniocaudal radiography of the affected member and abdominal ultrasonography). No abnormalities

## INTRODUCCIÓN

El linfoma es el desorden linfoproliferativo más común en gatos, representando entre el 50 y el 90% de todas las neoplasias hematopoyéticas. Sin embargo, el linfoma cutáneo es raro, ocurriendo entre el 0.2 y el 1.7% de los gatos y correspondiente a solamente el 4.5% de todos los linfomas extra nodales (1).

Clínicamente, las lesiones pueden ser solitarias, multifocales o difusas y usualmente se describen como placas alopécicas con la presencia de eritema, costra o pápulas (2,3). El linfoma tarsal cutáneo felino (FCTL) corresponde a una manifestación presentada como masa subcutánea localizada en la región tarsal (4).

El linfoma cutáneo felino ha sido descrito como no-epiteliotrópico y predominantemente originado por células T; sin embargo, las descripciones de FCTL sugieren que esta forma es no-epiteliotrópica, de alto grado y originado por células B en la mayoría de los casos (2-4). Burr et al (4) reporta que la supervivencia promedio a FCTL es de 6.3 meses y solamente 4% supera el año, resaltando la agresividad de este desorden.

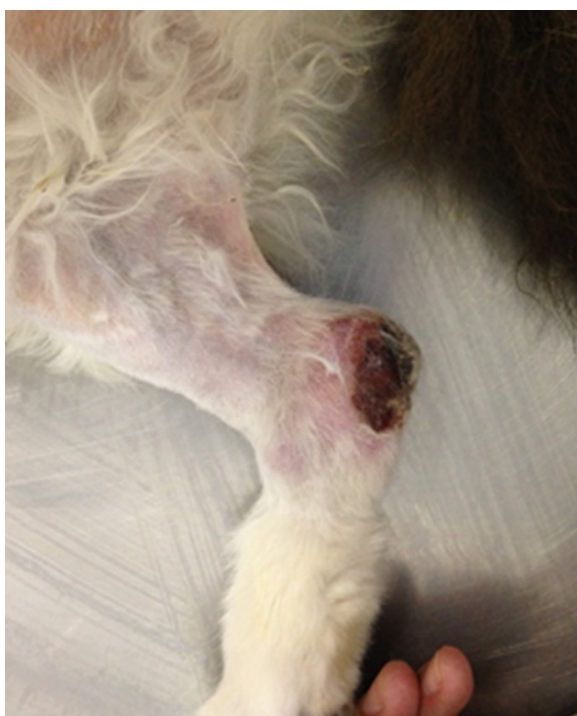El objetivo de este estudio es reportar el primer caso de FCTL en Brasil y describir los signos clínicos, procedimiento diagnóstico y efecto terapéutico utilizando lomustina y prednisolona en esta forma rara y agresiva de linfoma cutáneo en gatos.

## EXÁMEN DEL PACIENTE

**Anamnesis.** Un gato macho de 13 años, sexualmente intacto, de pelo largo, fue admitido con una masa subcutánea de 30 días de evolución en la región tarsal de su extremidad trasera derecha. El dolor era evidente a la palpación y el dueño reportó claudicación, vómito esporádico y pérdida de peso. Análisis citológicos previos sugirieron neoplasia de células redondas.

**Hallazgos Clínicos.** La masa se encontraba adherida, blanda, alopécica y ulcerada y medía aprox. 5 x 4 cm (Figura 1). Se identificó también un aumento de tamaño del ganglio linfático poplíteo derecho y baja condición corporal (3/9). Los valores fisiológicos estuvieron dentro de los parámetros normales para la especie.

**Ayudas diagnósticas utilizadas.** Para la evaluación sistémica y estadificación tumoral se realizó hemograma, perfil bioquímico (creatinina, alanina aminotransferasa [ALT], fosfatasa alcalina), urianálisis e imágenes (radiografía torácica en tres ángulos, radiografía laterolateral y craniocaudal del miembro afectado y ecografía abdominal). No



**Figure 1.** Medial aspect of right hind limb of a 13-years-old, male, Domestic Longhair cat with FCTL. A subcutaneous and ulcerated mass is located in the tarsus.

were observed in the analyses. However, abdominal ultrasound revealed increased medial iliac lymph nodes, loss of typical morphology and rounded shape. Furthermore, mixed echogenicity, increase in vascularization and irregular blood flow distribution in the parenchyma were detected on Doppler ultrasound scan.

Cytology of the tarsal mass and popliteal lymph node were performed. The results indicated a population of undifferentiated round cells with malignant characteristics. Mast cell tumor, cutaneous lymphoma and cutaneous plasmacytoma were suggested as differential diagnosis. Incisional biopsy of the mass was then performed. Histopathology report was compatible with malignant neoplasia of round cells, morphologically suggestive of large cell lymphoma. Antibodies for CD3, CD79a, MUM1, PAX5 and lysozyme were used for immunohistochemistry. A positive expression of CD79A and MUM1 and a negative expression of PAX5, CD3 and lysozyme concluded the diagnosis of B-immunoblastic lymphoma.

**Treatment focus.** Antineoplastic treatment was instituted using lomustine (50 mg/m<sup>2</sup> PO) every 3 weeks with prednisolone at initial dose of 2 mg/kg SID with weekly reduction until 0.5 mg/kg per dose. We added tramadol (2 mg/kg PO

se observaron anomalías en los análisis. Sin embargo, la ecografía abdominal reveló aumento de los ganglios linfáticos iliaco mediales, pérdida de la morfología típica y forma redondeada. Además, se detectó ecogenicidad mixta, aumento de la vascularización y distribución irregular del flujo sanguíneo en el parénquima mediante ecografía Doppler.

Se realizó citología de la masa tarsal y ganglio linfático poplíteo. Los resultados indicaron una población de células redondas indiferenciadas con características malignas. Se sugirió como diagnóstico diferencial el mastocitoma, linfoma cutáneo y plasmacitoma cutáneo. Posteriormente se realizó una biopsia incisional de la masa. El estudio histopatológico fue compatible con neoplasias malignas de células redondas, morfológicamente sugestivas de linfoma de células grandes. Se utilizaron los anticuerpos para CD3, CD79a, MUM1, PAX5 y lisozima para inmunohistoquímica. La expresión positiva de CD79a y MUM1 y negativa de PAX5, CD3 y lisozima concluyeron el diagnóstico de linfoma B inmunoblástico.

**Enfoque del Tratamiento.** Se instituyó tratamiento antineoplásico con lomustina (50 mg/m<sup>2</sup> PO) cada 3 semanas y prednisolona a una dosis inicial de 2 mg/kg SID con reducción semanal hasta 0.5 mg/kg por día. Se adicionó tramadol (2 mg/kg PO BID) durante todo el tratamiento. En la segunda sesión de quimioterapia, la enfermedad permanecía estable; Sin embargo, el paciente estaba apático, pálido, con episodios persistentes de vómito y pérdida progresiva de peso. En el examen físico, los ganglios linfáticos poplíteos e inguinales continuaban del mismo tamaño y la ecografía abdominal mostró que los ganglios linfáticos ilíacos mediales permanecían del mismo tamaño que en el escáner anterior.

El hemograma mostró signos de anemia, con hematocrito del 13%, hemoglobina 4.5 g/dL, recuento de glóbulos rojos 2810 x 10<sup>3</sup> /μL, recuento de glóbulos blancos 6500 / μL (neutrófilos 4500 /μL) y trombocitopenia (127 x 10<sup>3</sup> /μL). El porcentaje de reticulocitos fue del 9% y la anisocitosis fue evidente en el frotis de sangre, clasificándola así como anemia regenerativa. La creatinina sérica y la ALT estaban dentro de los parámetros normales para la especie.

Debido a estos resultados, el tratamiento con lomustina se retrasó y se sospechó que la anemia estaba asociada a infección por *Mycoplasma haemofelis*. Aunque se sugirió un PCR para *mycoplasma* para confirmar el diagnóstico, el propietario se negó a hacerlo. Se administró Doxiciclina a 10 mg/kg de SID con prednisolona a 2 mg/kg PO SID.

BID) during the whole treatment. By the second round of chemotherapy, the disease was stable; however, the patient was apathetic, pallid, with persistent vomiting episodes and progressive weight loss. On physical exam, popliteal and inguinal lymph nodes were in the same size and abdominal ultrasound showed that medial iliac lymph nodes remained the same size as on the previous scan.

The haemogram showed signs of anaemia, with haematocrit of 13%, haemoglobin 4.5 g/dL, red cell count  $2810 \times 10^3/\mu\text{L}$ , white cell count 6500/ $\mu\text{L}$  (neutrophils 4500/ $\mu\text{L}$ ) and thrombocytopenia ( $127 \times 10^3/\mu\text{L}$ ). The percentage of reticulocytes was 9% and anisocytosis was evident in the blood smear, thus classifying it as regenerative anaemia. Serum creatinine and ALT were within the normal range for the species.

Due to these results, lomustine treatment was delayed and anaemia was suspected to be associated with *Mycoplasma haemofelis* infection. Although PCR for *mycoplasma* was suggested to confirm diagnosis, the owner deny doing it. Doxycycline at 10mg/kg SID was given with prednisolone at 2 mg/kg PO SID.

After seven days, the haemogram showed improvement of the anaemia, with haemoglobin levels at 6.7 g/dL, haematocrit 20.5% and platelet count  $147 \times 10^3/\mu\text{L}$ . Clinically the patient was apathetic, lethargic and physical examination revealed an increased size of the mass and popliteal lymph node by 57% and 33%, respectively (Figure 2). The disease was classified as progressive and lomustine was re-established. However, the animal died at home six days later. Survival time was 2,1 months (63 days) Necropsy was not performed because of owner preference.

## DISCUSSION

The patient from this report presented an ulcerated subcutaneous mass at the tarsal region, which after histopathology and immunohistochemistry analysis was diagnosed as B-immunoblastic lymphoma. These findings are in agreement with the study by Burr et al (4), in which the majority of FCTL was classified as high-grade and of B-cell origin. The clinical characteristics observed in this study such as breed, age, evolution time and staging are similar to those described by these authors. The high-grade immunoblastic lymphoma was classified according to the National Cancer Institute working formulation (NCI WF) and, according to Valli et al (5); it

Después de siete días, el hemograma mostró mejoría de la anemia, con niveles de hemoglobina de 6.7 g/dL, hematocrito 20.5% y recuento de plaquetas  $147 \times 10^3 /\mu\text{L}$ . Clínicamente el paciente estaba apático, letárgico y el examen físico reveló un aumento en el tamaño de la masa y el nódulo linfático poplíteo de un 57 y 33%, respectivamente (Figura 2). La enfermedad se clasificó como progresiva y se restableció el tratamiento con lomustina. Sin embargo, el animal murió en casa seis días después. El tiempo de supervivencia fue de 2.1 meses (63 días) El propietario recusó la realización de la necropsia.

## DISCUSIÓN

El paciente de este estudio presentó una masa ulcerada subcutánea en la región tarsal, que después del análisis de histopatología e inmunohistoquímica se diagnosticó como linfoma B inmunoblástico. Estos resultados concuerdan con el estudio de Burr et al (4), en el que la mayoría de FCTL se clasificaron como de alto grado y de origen de células B. Las características clínicas observadas en este estudio, como la raza, la edad, el tiempo de evolución y la estadificación son similares a las descritas por

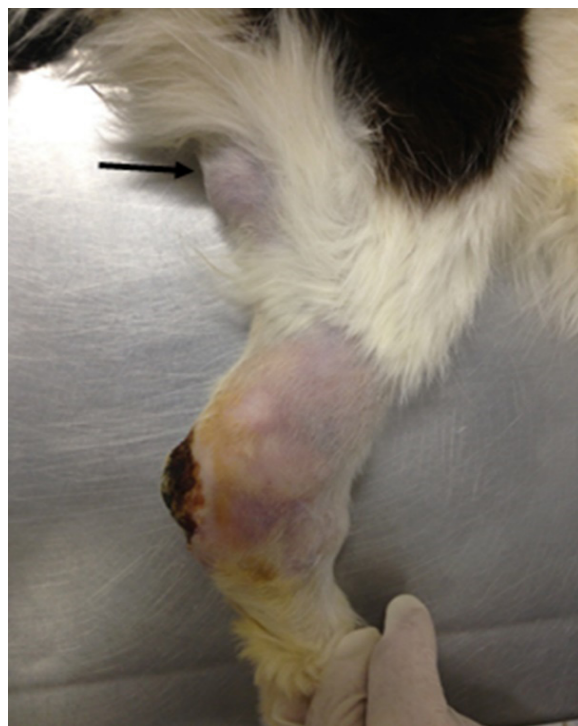


Figure 2. Lateral aspect of the right hind limb of a 13-years-old, male, Domestic Longhair cat with FCTL. Note the larger size of the subcutaneous tarsal mass compared with figure 1 and a prominent right popliteal lymph node (arrow).



is the histopathological type most frequently found in proliferative disorders in cats.

Immunohistochemistry was positive for CD79A and MUM1, and negative for PAX5, CD3 and lysozyme. CD79a and MUM1 are normally expressed by B-lymphocytes, while CD3 is typically expressed by T-lymphocytes (6, 7). MUM1 expression has been evident in lymphoid differentiation, thus being mainly immunoreactive in plasma cells as well as B-lymphocytes (8). Therefore, CD3- associated with CD79a+ and MUM1+ confirmed the B-cell immunophenotype. PAX5 is also expressed by B-cells but negative immunolabeling in feline lymphomas has yet to be studied. In humans, PAX5 expression in Hodgkin lymphoma is used to differentiate the classic from the atypical form of this disease, which lacks PAX5 expression and has a less favourable prognosis than the classic form (9, 10). Although it can be hypothesised that the lack of PAX5 expression could be a prognostic factor in feline lymphoma, further studies are necessary to support this assumption.

Data on cutaneous lymphoma immunophenotype in cats are scarce. The few studies available suggest the T immunophenotype to be the most common (3). However, the clinical presentation of feline T-cell cutaneous lymphoma is mainly as erythematous plaques, alopecia, ulcerative plaques and desquamation, (3) in contrast to the B-cell cutaneous lymphoma of this study, which it was presented as a subcutaneous ulcerated mass at the tarsal region.

In humans, three main subtypes of primary cutaneous B-cell lymphomas (PCBCL) have been described based on their cellular morphology. The primary cutaneous marginal zone lymphoma and the primary cutaneous follicular centre lymphoma are considered indolent. However, primary cutaneous large B-cell lymphoma, leg type (PCLBCL-LT) is a less common, but aggressive form that occurs in the distal parts of the pelvic limbs (11). The cellular characteristics of PCLBCL-LT and the areas affected are similar to those described in this report. Furthermore, in both humans and cats, this type of lymphoma is aggressive and has a poor prognosis (12).

Patient was classified as stage II based on clinical staging system for lymphoma in cats (7). In ultrasound images, the medial iliac lymph nodes showed characteristics of malignant metastatic lymph nodes such as enlargement, round shape, mixed echogenicity, increased vascularization and irregular blood

estos autores. El linfoma inmunoblástico de alto grado se clasificó de acuerdo al Instituto Nacional del Cáncer (NCI WF) y según Valli et al (5) es el tipo histopatológico más frecuente de desordenes proliferativos en gatos.

La inmunohistoquímica fue positiva para CD79A y MUM1, y negativa para PAX5, CD3 y lisozima. CD79a y MUM1 se expresan normalmente por linfocitos B, mientras que CD3 es típicamente expresado por linfocitos T (6, 7). La expresión de MUM1 ha sido descrita durante la diferenciación linfoide, por lo tanto células plasmáticas y linfocitos B presentan inmunoreactividad positiva (8). De esta manera, la asociación CD3-, CD79a+ y MUM1+ confirmó el inmunofenotipo de células B. PAX5 también se expresa por células B, pero el inmunomarcaje negativo en los linfomas felinos aún no se ha estudiado. En humanos, la expresión de PAX5 en el linfoma de Hodgkin se utiliza para diferenciar la forma clásica de la atípica, la cual carece de expresión de PAX5 y tiene un pronóstico menos favorable que la forma clásica (9, 10). Aunque puede suponerse que la falta de expresión PAX5 podría ser un factor pronóstico en el linfoma felino, son necesarios adicionales estudios para apoyar esta hipótesis.

Informaciones sobre el inmunofenotipo de linfoma cutáneo en gatos son escasas. Los pocos estudios disponibles sugieren que el inmunofenotipo T es el más común (3). Sin embargo, la presentación clínica de linfoma cutáneo de células T felino esta compuesto principalmente por placas eritematosas, alopecia, placas ulcerativas y descamación, (3) que contrasta con el linfoma cutáneo de células B de este estudio, que se presentó como una masa ulcerada subcutánea en la región tarsal.

En humanos, se han descrito tres subtipos principales de linfomas cutáneos primarios de células B (PCBCL) basados en su morfología celular. El linfoma cutáneo primario de zona marginal y el linfoma cutáneo primario del centro folicular se consideran indolentes. Sin embargo, el Linfoma cutáneo primario de células grandes B, tipo pierna (PCLBCL-LT) es una forma menos común pero agresiva que se presenta en las partes distales de los miembros pélvicos (11). Las características celulares de PCLBCL-LT y las áreas afectadas son similares a las descritas en este estudio. Además, tanto en humanos como en gatos, este tipo de linfoma es agresivo y tiene un mal pronóstico (12).

El paciente fue clasificado como estadio II basado en el sistema clínico de estadificación para linfoma en gatos (7). En las imágenes de ultrasonido, los ganglios linfáticos ilíacos mediales mostraron características de ganglios linfáticos metastásicos malignos, como aumento de tamaño, forma

flow distribution (13). Because of the patient staging, treatment was based on systemic chemotherapy.

During treatment, the coexistence of *Mycoplasma haemofelis* was suspected. Although the disease was not confirmed due to the owner's objection, the severe and strongly regenerative anaemia (9% reticulocytes and anisocytosis) characterizes cats infected by this agent (14). These facts, associated with the prevalence of this disease in the region (15) and the favourable response observed after treatment with doxycycline and prednisolone, was suggestive of haemoparasitic infection by *Mycoplasma haemofelis*. Serologic tests for FeLV (Feline Leukemia Virus) and FIV (Feline Immunodeficiency Virus) status were not performed in this patient. Previous results highlighted the lack of association between FeLV status and cutaneous lymphoma in cats (3). Apparently, younger cats are more affected by FeLV associated lymphoma than adult cats (1).

Little information on the treatment of cutaneous lymphoma in cats has been reported (7) and no standard treatment protocol exists for this disease. Local control of the disease by surgical excision or radiotherapy could be more beneficial in selected patients when the disease remains locally confined, however most of the patients in one study, showed recurrence or metastatic disease that finally needed chemotherapy (4). It should be highlighted that in the same study, a small population of cats (n=23) were studied, so further studies need to be done before having any treatment conclusion.

The chemotherapeutic protocol prescribed to the patient in this study was based on the combination of lomustine and prednisolone. Lomustine is recommended in cases of cutaneous lymphoma in cats (3) and Komori et al (2) reported a complete remission in a cat with T-cell cutaneous lymphoma after treatment. However, Dutelle et al (16) found variable results when used as a rescue agent for lymphoma in cats, independently of the anatomic affected region, authors observed better responses for small rather than large cell lymphoma. This report are in agreement with the lack of response observed in the large cell lymphoma in this study.

The mean survival time (MST) reported for cutaneous lymphoma varies significantly, with T-cell cutaneous lymphoma patients surviving

redonda, ecogenicidad mixta, aumento de la vascularización y distribución irregular del flujo sanguíneo (13). Debido al estadio del paciente, el tratamiento se basó en quimioterapia sistémica.

Durante el tratamiento, se sospechó la coexistencia de *Mycoplasma haemofelis*. Aunque la enfermedad no se confirmó debido a la objeción del propietario, la anemia grave y fuertemente regenerativa (9% de reticulocitos y anisocitosis) caracteriza a los gatos infectados por este microorganismo (14). Estos hechos, asociados a la prevalencia de esta enfermedad en la región (15) y la respuesta favorable observada tras el tratamiento con doxiciclina y prednisolona, fueron indicativos de infección hemoparásita por *Mycoplasma haemofelis*. No se realizaron pruebas serológicas para el virus FeLV (Virus de leucemia felina) y el virus FIV (Virus de Inmunodeficiencia Felina) en este paciente. Resultados previos han destacado la falta de asociación entre el estatus FeLV y el linfoma cutáneo en gatos (3). Aparentemente, los gatos más jóvenes son más afectados por el linfoma asociado al FeLV que los gatos adultos (1).

Poca información ha sido publicada sobre el tratamiento del linfoma cutáneo en gatos (7) y no existe un protocolo de tratamiento estándar para esta enfermedad. El control local de la enfermedad mediante extirpación quirúrgica o radioterapia podría ser más beneficioso en ciertos pacientes cuando la enfermedad permanece confinada localmente, sin embargo, la mayoría de los pacientes en un estudio mostraron recurrencia o enfermedad metastásica y finalmente necesitaron tratamiento quimioterápico. Cabe resaltar que en el mismo estudio solo una pequeña cantidad de animales (n=23) fue analizado, por lo que es necesario realizar más estudios antes de concluir sobre la mejor opción terapéutica.

El protocolo quimioterapéutico prescrito al paciente en este estudio se basó en la combinación de lomustina y prednisolona. La lomustina se recomienda en casos de linfoma cutáneo en gatos (3) y Komori et al (2) informaron una remisión completa en un gato con linfoma cutáneo de células T después del tratamiento. Sin embargo, Dutelle et al (16) encontraron resultados variables cuando la usaron como un agente de rescate para el linfoma en gatos, independientemente de la región anatómica afectada, los autores observaron mejores respuestas para el linfoma de pequeñas células que de grandes células. Ese estudio concuerda con la falta de respuesta observada en el linfoma de células grandes en este reporte.

El tiempo medio de supervivencia (MST) reportado para el linfoma cutáneo varía significativamente,

longer than those classified as B-cell. Fontaine et al (3) reported MST of 10.25 months for T-cell cutaneous lymphoma; however, it is important to note that that lymphoma consisted mainly of small or intermediary cells. On the other hand, Burr et al (4) reported the MST for large B-cell cutaneous lymphoma to be 4.5 months in patients that exclusively received chemotherapy. These results differ from this report, in which the survival time observed was 2.1 months using only chemotherapy. It is possible that the poor survival time in this patient was associated with the advanced clinical stage of the disease at the time of diagnosis. Burr et al (4) explained this by reporting a significantly lower MST in patients with B-cell cutaneous lymphoma that were treated exclusively with chemotherapy (4.5 months) when compared to surgery ± chemotherapy (13.6 months). This highlights the importance of early diagnosis at stage I, in which case, surgical removal associated with chemotherapy have longer survival time.

We concluded that antineoplastic chemotherapy with lomustine was not effective in this case of FCTL due to disease progression. This reinforces the need for larger studies to understand better the course of this disease, the role of immunohistochemistry as a prognostic factor and to develop different chemotherapy protocols aimed at increasing the survival time as well as improving the quality of life of affected cats.

siendo más prolongado para pacientes con linfomas cutáneos de células T que los de células B. Fontaine et al (3) informaron MST de 10.25 meses para el linfoma cutáneo de células T; sin embargo, es importante notar que ese linfoma consistía principalmente de células pequeñas o intermedias. Por otra parte, Burr et al (4) informaron que el MST para el linfoma cutáneo de grandes células B era de 4.5 meses en pacientes que recibieron exclusivamente quimioterapia. Estos resultados difieren de este reporte, en el cual el tiempo de sobrevivida observado fue de 2,1 meses usando sólo quimioterapia. Es posible que el poco tiempo de supervivencia en este paciente estuviera asociado con el estadio clínico avanzado de la enfermedad en el momento del diagnóstico. Burr et al (4) explicaron esto al reportar un MST significativamente menor en pacientes con linfoma cutáneo de células B que fueron tratados exclusivamente con quimioterapia (4.5 meses) en comparación con cirugía ± quimioterapia (13.6 meses). Esto resalta la importancia del diagnóstico precoz en el estadio I, en cuyo caso, la extirpación quirúrgica asociada con la quimioterapia presenta tiempo de sobrevivida más prolongado.

Concluimos que la quimioterapia antineoplásica con lomustina no fue eficaz en este caso de FCTL debido a la progresión de la enfermedad. Esto refuerza la necesidad de estudios más amplios para comprender mejor el curso de esta enfermedad, el papel de la inmunohistoquímica como factor pronóstico y el desarrollo de diferentes protocolos de quimioterapia dirigidos a aumentar el tiempo de sobrevivida y mejorar la calidad de vida de los gatos afectados.

## REFERENCES

1. Taylor SS, Googfelow MR, Browne WJ, Walding B, Murphy S, Tzannes S, et al. Feline extranodal lymphoma: response to chemotherapy and survival in 110 cats. *J Small Anim Pract* 2009; 50(11):584–592.
2. Komori S, Nakamura S, Takahashi K, Tagawa M. Use of lomustine to treat cutaneous nonepitheliotropic lymphoma in a cat. *J Am Vet Med Assoc* 2005; 226(2):237–239.
3. Fontaine J, Heimann M, Day MJ. Cutaneous epitheliotropic T-cell lymphoma in the cat: a review of the literature and five new cases. *Vet Dermatol* 2011; 22(5):454–461.
4. Burr HD, Keating JH, Clifford CA, Burgess KE. Cutaneous lymphoma of the tarsus in cats: 23 cases (2000-2012). *J Am Vet Med Assoc*. 2014; 244(12):1429-1434.
5. Valli VE, Jacobs R, Couto CG, Morrison W, Mccaw D, Cotter S, et al. The histologic classification of 602 cases of feline lymphoproliferative disease using the National Cancer Institute working formulation. *J Vet Diagn Invest* 2000; 12(4):295-306.
6. Bienzle D, Vernau W. The Diagnostic Assessment of Canine Lymphoma: Implications for Treatment. *Clin Lab Med* 2011; 31(1):21-39.

7. Vail DM. Feline lymphoma and leukemia. En: Withrow SJ, Vail DM. Editores. Withrow & MacEwen's Small Animal Clinical Oncology. 5ª ed.. St. Louis: Saunders Elsevier; 2013.
8. Gaidano G, Carbone A. MUM1: a step ahead toward the understanding of lymphoma histogenesis. *Leukemia* 2000; 14(4):563-566.
9. Feldman AL, Dogan A. Diagnostic uses of Pax5 immunohistochemistry. *Adv Anat Pathol* 2007; 14(5):323-334.
10. Jensen KC, Higgins J, Montgomery K, Kaygusuz G, Vanderijn M, Y. Natkunam. The utility of PAX5 immunohistochemistry in the diagnosis of undifferentiated malignant neoplasms. *Mod Pathol* 2007; 20(8):1-7.
11. Willemze R, Meijer CJ. Classification of cutaneous T-cell lymphoma: from Alibert to WHO-EORTC. *J Cutan Pathol* 2006; 33(1):18-26.
12. Grange F, Beylot-barry M, Courille P, Maubec E, Bagot M, Vergier B, et al. Primary cutaneous diffuse large B-cell lymphoma, leg type: Clinicopathologic features and prognostic analysis of 60 cases. *Arch Dermatol* 2007; 143(9):1144-1150.
13. Nyman HT, Kristen A, Skovgaard I, Mcevoy F. Characterization of normal and abnormal canine superficial lymph nodes using gray-scale B-mode, color flow mapping, power, and superficial Doppler ultrasonography: A multivariate study. *Vet. Radiol. Ultrasound* 2005; 46(5):404-410.
14. Grace S, Norsworthy G. Hemoplasmosis. En: Norsworthy GD. Editor. *The feline patient*. 4ª ed. Iowa: Blackwell Publishing Ltd; 2011.
15. Biondo AW, Santos AP, Guimarães A, Vieira R, Vidotto O, Macieira DB, et al. A review of the occurrence of hemoplasmas (hemotrophic mycoplasmas) in Brazil. *Rev Bras Parasitol* 2009; 18(3):1-7.
16. Dutelle AL, Bulman-fleming J, Lewis C, Rosenberg M. Evaluation of lomustine as a rescue agent for cats with resistant lymphoma. *J Fel Med Surgery* 2012; 14(10):694-700.